

Varikose

Refluxtestung und Insuffizienzpunkt

ABSCHLUSSKURS DUPLEXSONOGRAPHIE GEFÄSSE
DER SEKTION GEFÄSSE, SGUM
Basel, 24. April 2026

Chronische venöse Erkrankungen: Rolle des Duplex

CEAP = Klinik, Ätiologie, Anatomie, Pathophysiologie

C Klinische Klassifikation		E Ätiologische Klassifikation	
C0	Keine sichtbaren oder palpablen Zeichen einer venösen Erkrankung	E _c	Kongenital
C1	Teleangiectasien oder retikuläre Venen	E _p	Primär
C2	Varizen	E _s	Sekundär (postthrombotisch)
C2r	Varizenrezidiv	E _n	Keine venöse Ursache identifizierbar
C3	Ödeme	A Anatomische Klassifikation	
C4a	Pigmentation oder Ekzem	A _s	Oberflächliche Venen
C4b	Lipodermatosklerose oder Atrophie blanche	A _p	Perforansvenen
C4c	Corona phlebectatica paraplantaris	A _d	Tiefe Venen
C5	Abgeheiltes Ulkus	A _n	Keine venöse Lokalisation identifizierbar
C6	Aktives Ulkus	P Pathophysiologie	
C6r	Ulkusrezidiv	P _r	Reflux
CS	Symptomatisch mit Schmerzen, Spannung, Schweregefühl, Hautveränderungen etc.	P _o	Obstruktion
CA	Asymptomatisch	P _{r,o}	Reflux und Obstruktion
		P _n	Keine venöse Pathophysiologie identifizierbar

→ Braucht Duplex-
untersuchung!

Venöser Reflux: Definition

= retrograder Fluss, d.h. Fluss in die entgegengesetzte Richtung des physiologischen Flusses von $\geq 0.5s$ Dauer

Allerdings gibt es keine für alle Venensegmente anerkannte cut-off-Zeit. Es werden Werte $> 0.5s$ bis $> 2.0s$ verwendet

→ Pathologische Flussumkehr *distal* der zu testenden Venenklappe

→ Tritt auf bei **Klappendefekt oder erhöhter Venenwanddistensibilität (Dehnbarkeit)**

The care of patients with varicose veins and associated chronic venous diseases: Clinical practice guidelines of the Society for Vascular Surgery and the American Venous Forum

*Guideline
No.*

2. Duplex scanning

2.4 We recommend a cutoff value of 1 second for abnormally reversed flow (reflux) in the femoral and popliteal veins and of 500 ms for the great saphenous vein, the small saphenous vein, the tibial, deep femoral, and the perforating veins.

Reflux Parameter



Refluxzeit normal	< 0.5 -1.0 s
Reflux pathologisch Grad 1	0.5 – 2.0 s
Reflux pathologisch Grad 2	> 2.0 s

Venöser Reflux: Provokationsmanöver

- **Hintergrund**
 - Spontane Blutfluss in Venen reicht für eine komplette Beurteilung nicht aus (\neq Arterien!)
 - Um die Flussrichtung, die Durchgängigkeit der Vene und das Verhalten der Klappen zu beurteilen wird deshalb das Blut in den Venen mittels Provokationsmanöver bewegt
- **Position**
 - Refluxtestung generell in stehender Position
- **Duplex**
 - PW-Doppler zur Refluxmessung und -dokumentation
 - Farbdoppler als Screening

Provokationsmanöver

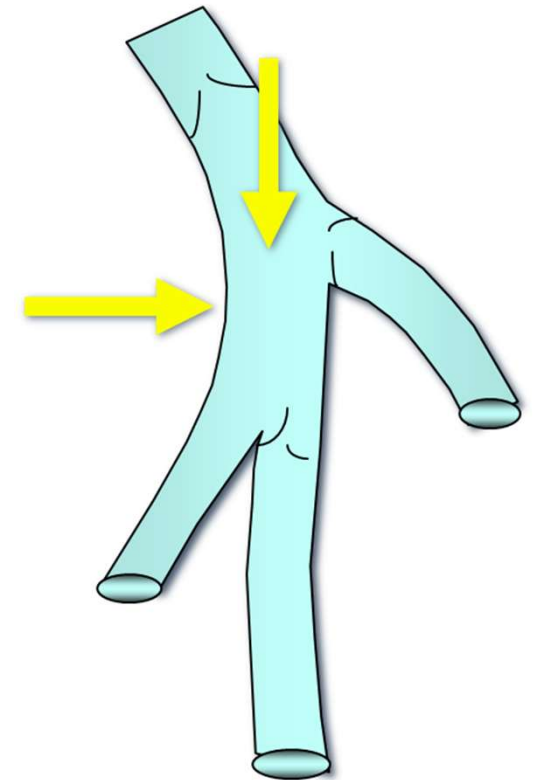
Voraussetzungen zur Testung des Klappenschlusses:

1. genügend hoher transvalvulärer Druckgradient
2. Druckgradient rasch aufbauen
3. Druckgradient genügend lange aufrecht erhalten

→ **30 mmHg**

→ **innert 0.3s**

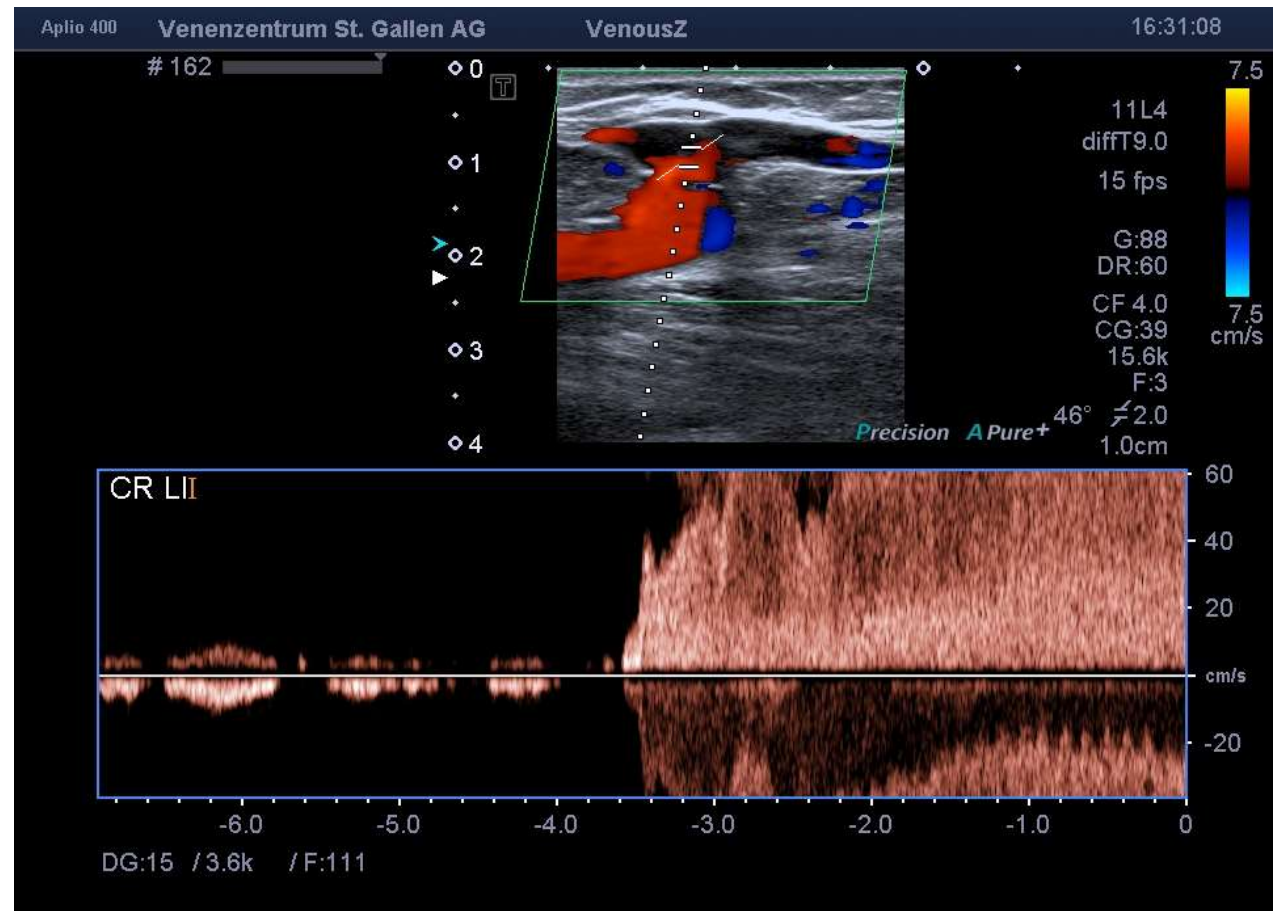
→ **> 3 s**



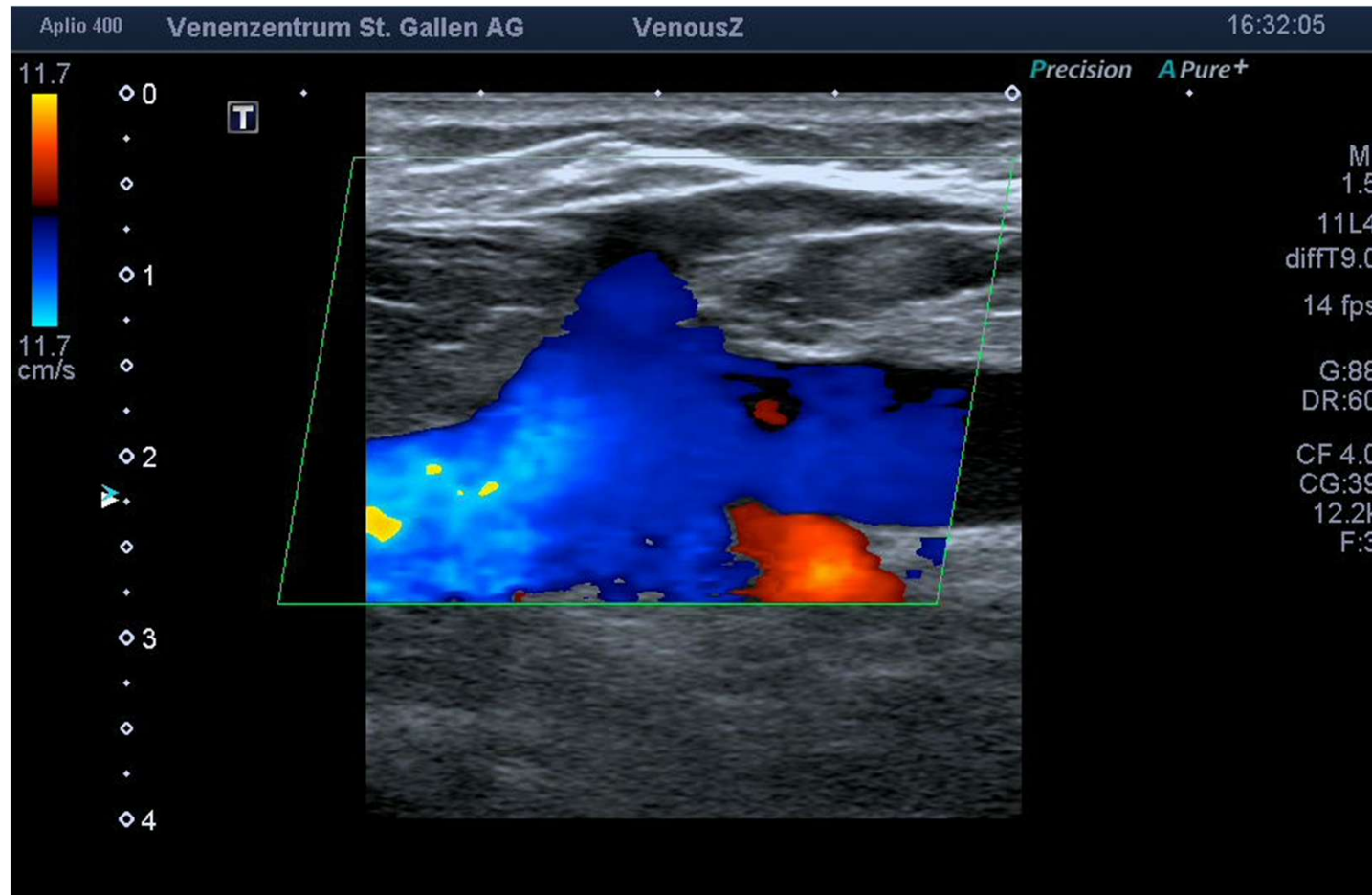
Valsalva Manöver

Transvalvulärer Druck muss rasch aufgebaut werden und hoch genug sein

«Patienten tief einatmen, die Luft anhalten und dann einen Druck im Bauchraum durch Anspannen der Bauchmuskulatur erzeugen zu lassen, zum Beispiel durch die Aufforderung zum Pressen.»



Valsalva

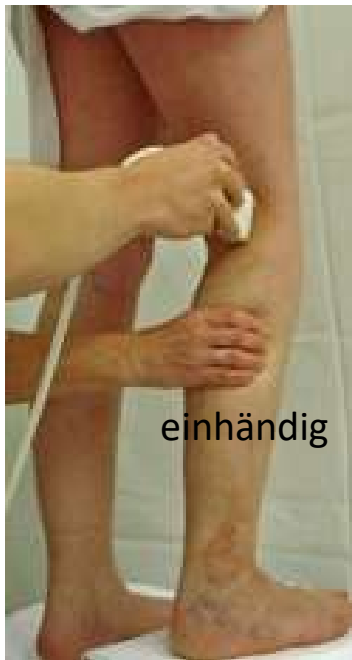

CAVE: Kollapsneigung

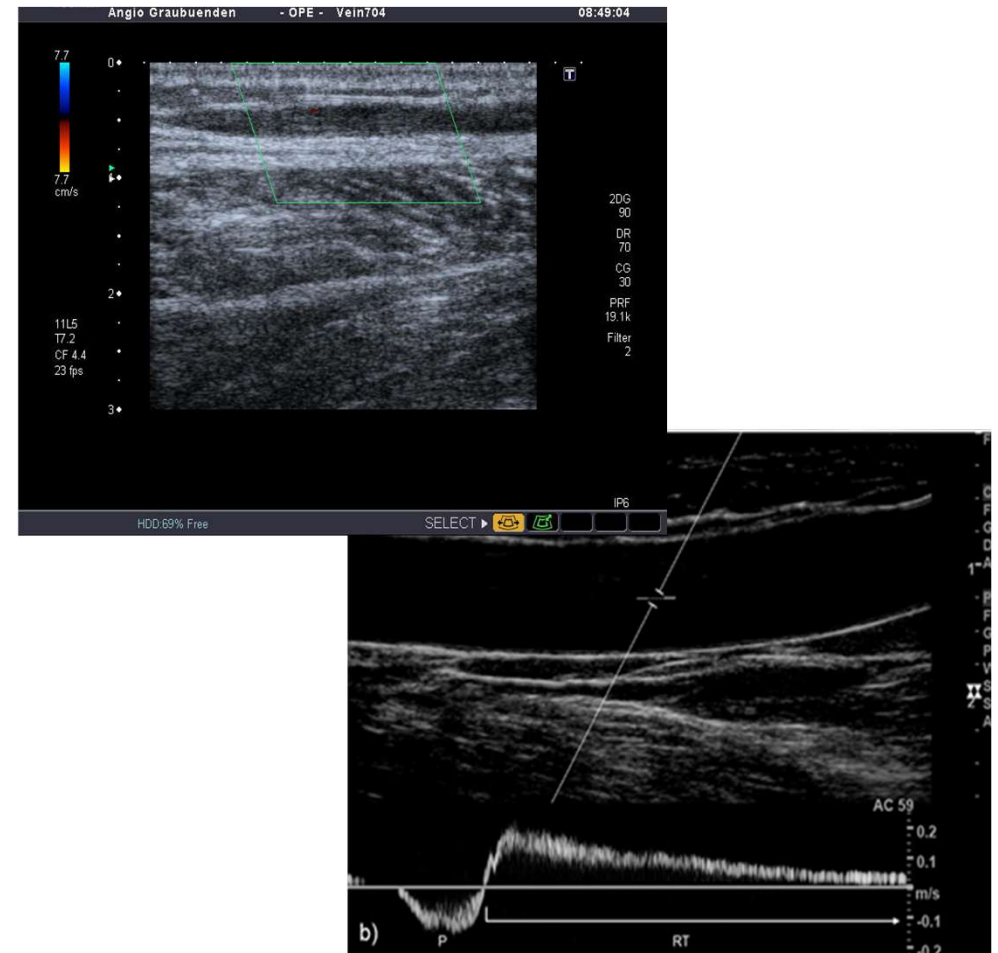


Welt, Axel-Springer-Straße 65, 10969 Berlin

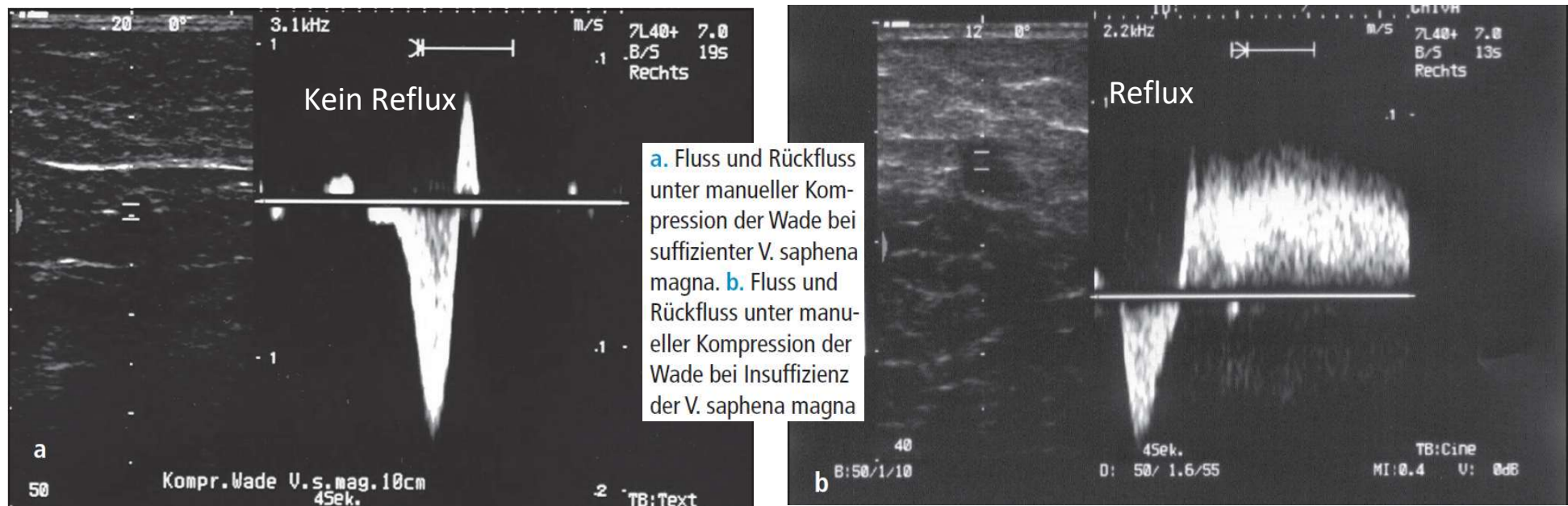
Provokationsmanöver: Kompressionsmethode



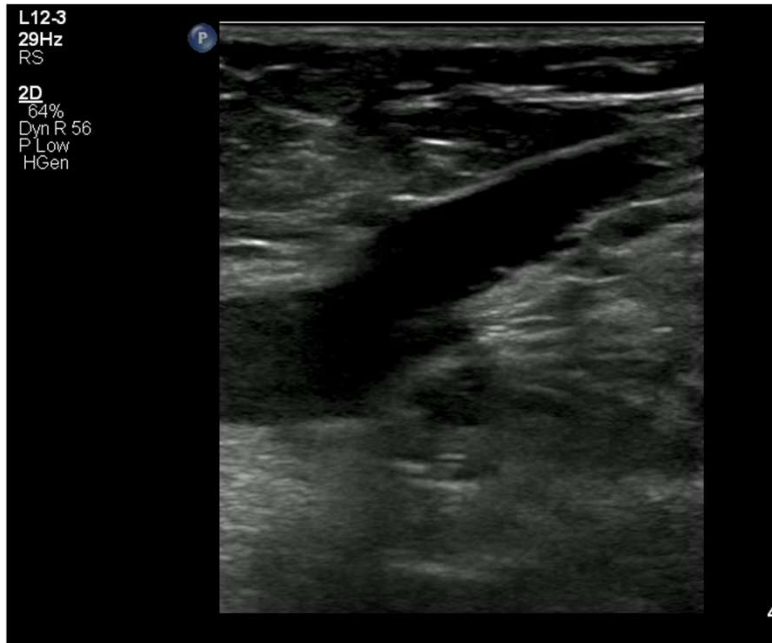«Ein Bereich des Weichteils des Beins wird mit der Hand komprimiert, anschließend wird der Griff rasch wieder gelockert. Meist handelt es sich um die Wade (alternativ Fuß, Oberschenkel)»



Provokationsmanöver: Kompressionsmethode

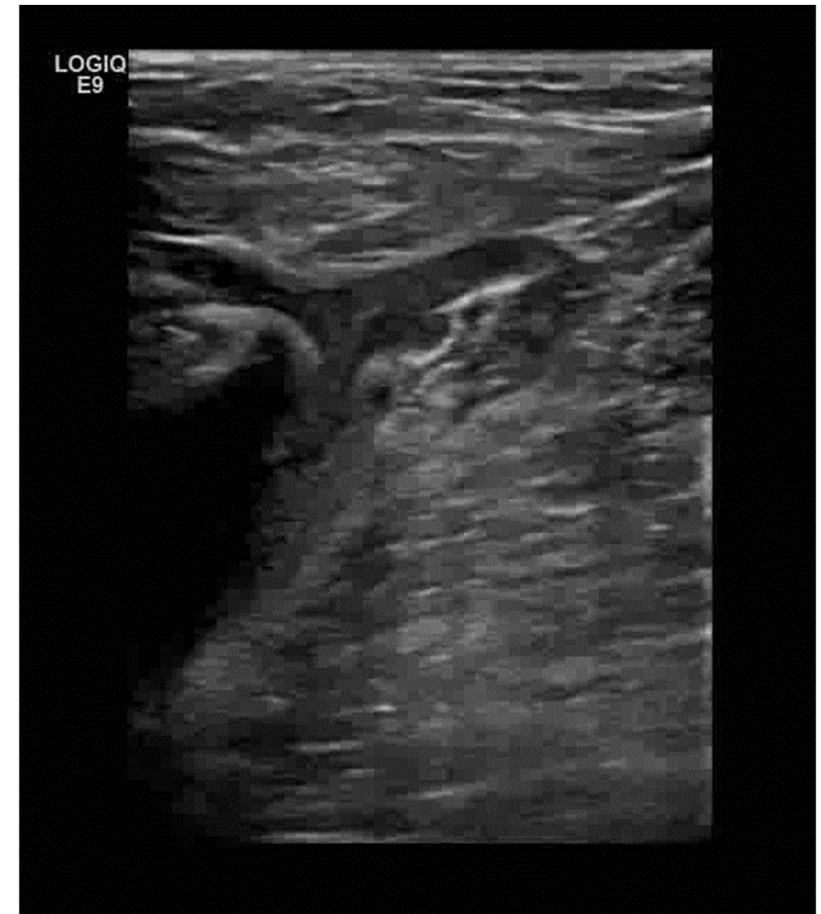

Klappenschluss



$$P_1 = P_2$$

$$P_1 \gg P_2$$



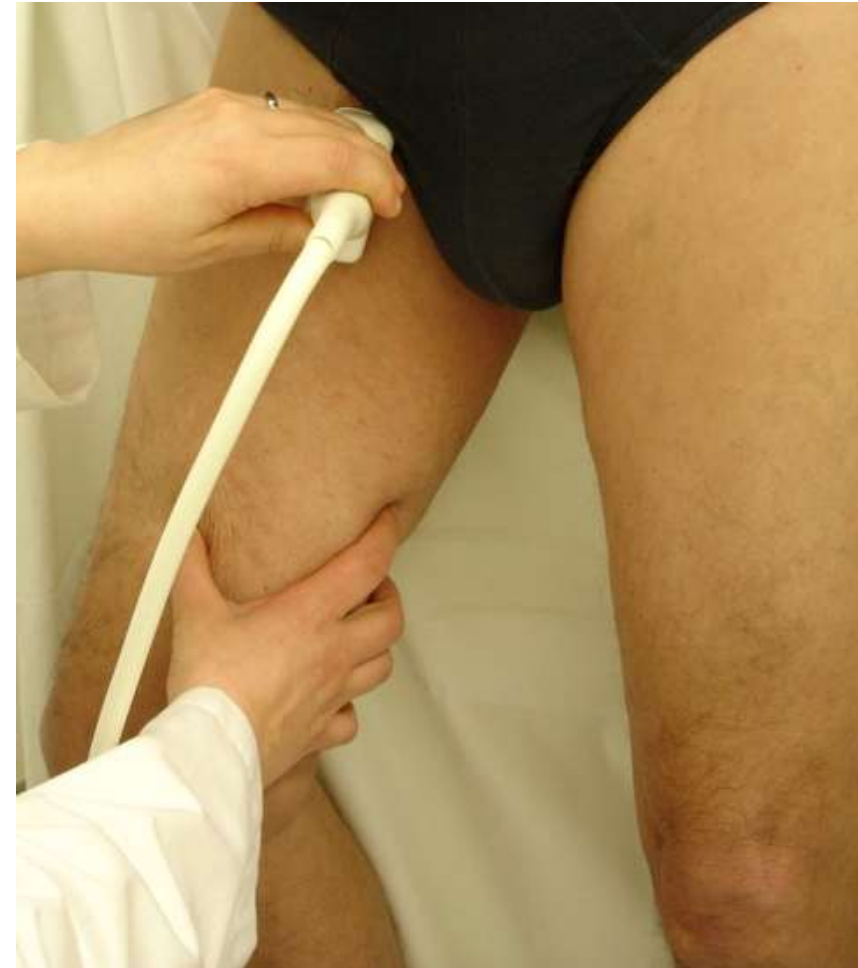Van Bemmelen postuliert
Klappenschluss nur möglich bei
Vorwärtsfluss > 30 cm/s

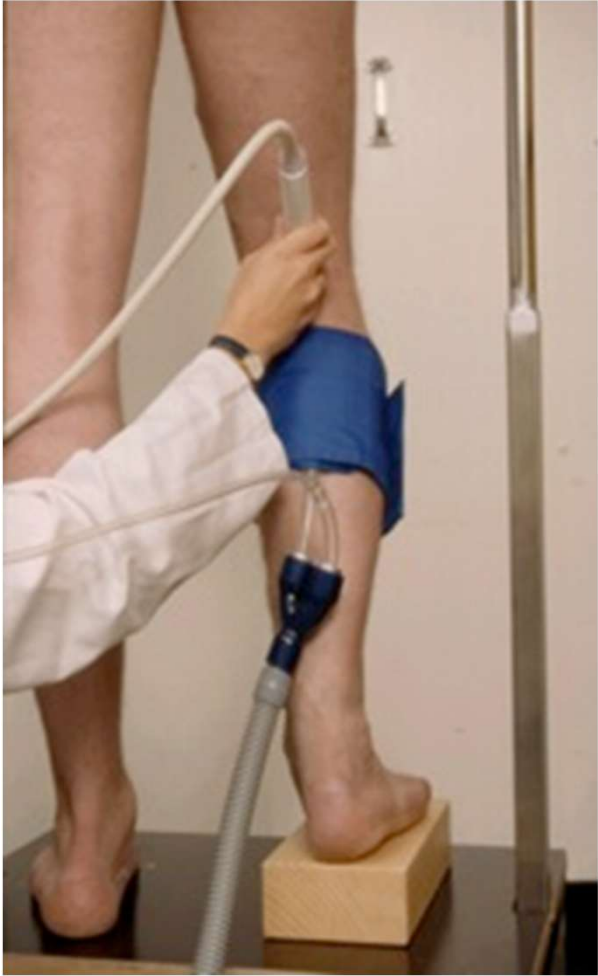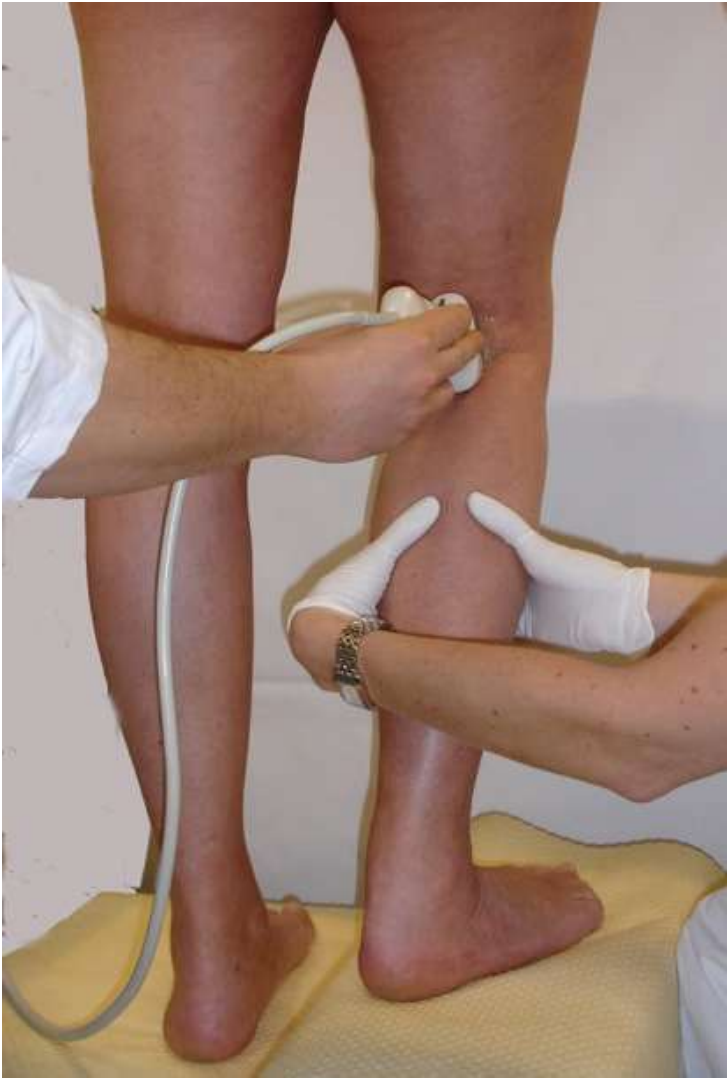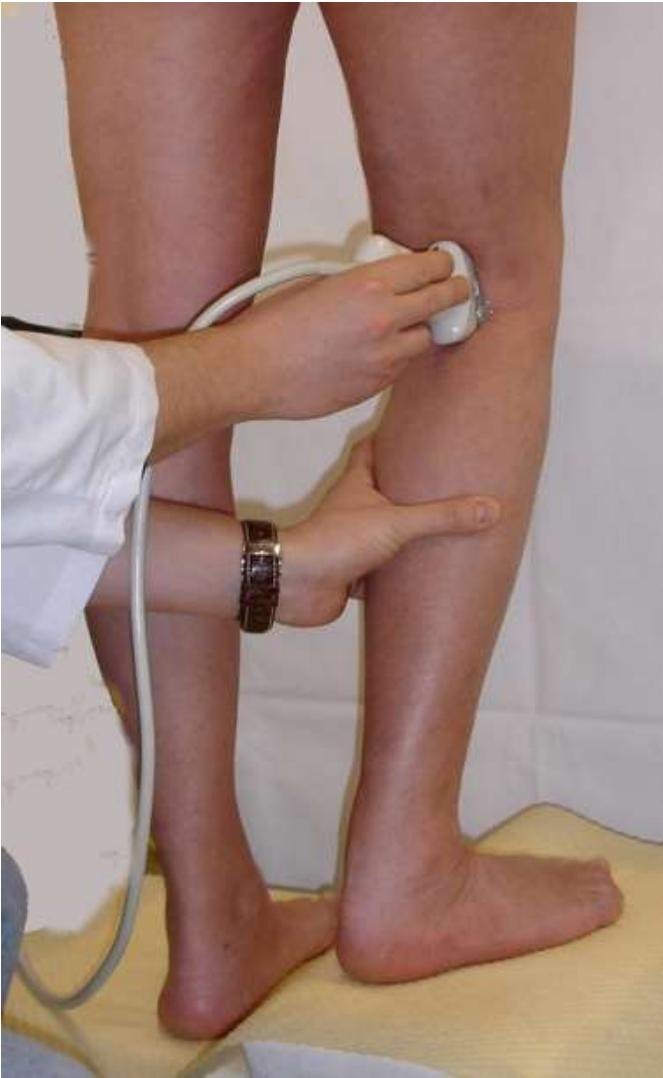Kompression Oberschenkel

Ungenügender transvalvulärer
Druck

Druck kann nicht lange genug
aufrecht erhalten werden

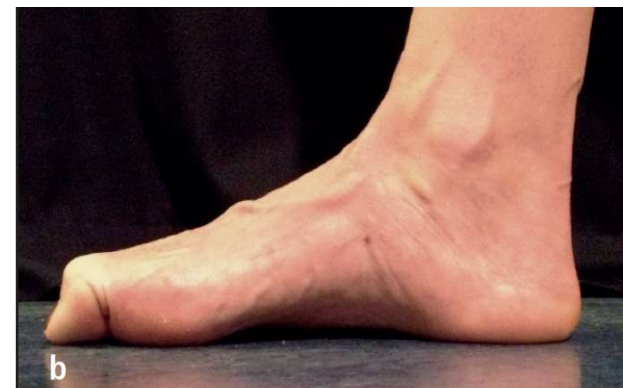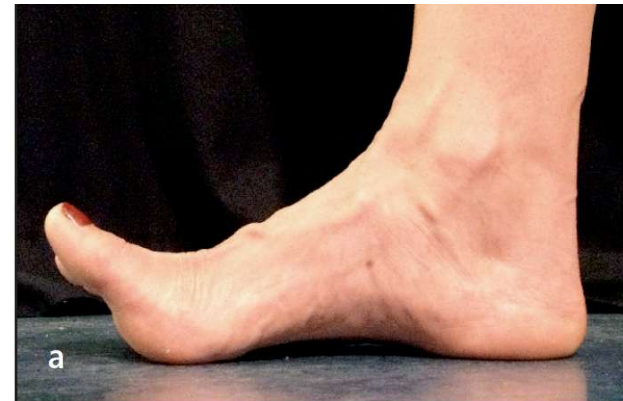Ungenügende Menge
Blutvolumen





«Toe elevation manoeuvre» oder «Wunstorfer M.»

- «Dorsalflexion des Vorfußes, das Anheben der Zehen beim stehenden Patienten, ebenso wie das „Krallen“ der Zehen, die Plantarflexion des Vorfußes unter Erhöhung des Druckes auf die Unterlage. Bei Klappeninsuffizienz – im tiefen wie im oberflächlichen Venensystem – folgt auf diesen Muskelentspannung im entsprechenden Venensegment ein Rückfluss»

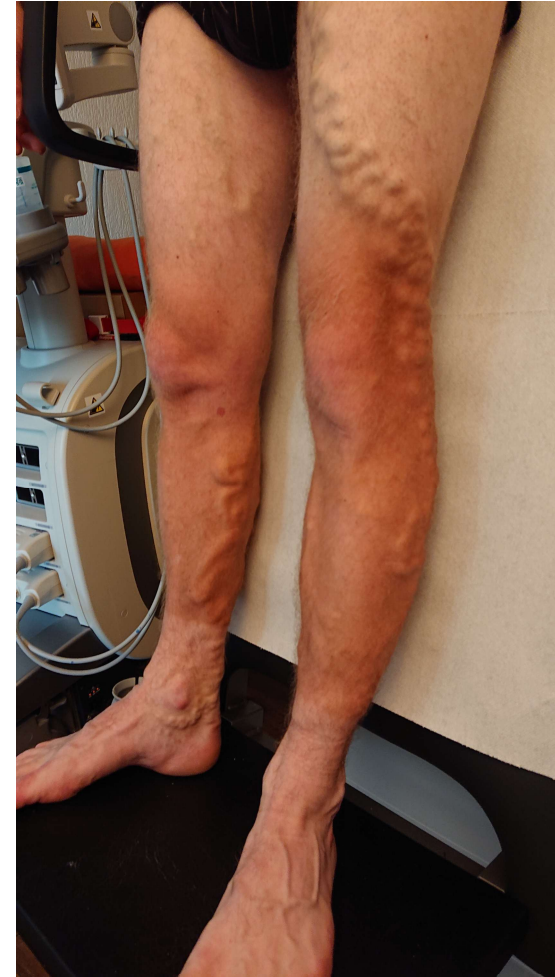

Provokationsmanöver: Überblick

	Manöver	Biologische Aspekte		Technische Aspekte	
		Vorteile	Nachteile	Vorteile	Nachteile
Proximal	Valsalva	Nur teilweise physiologisch	Entspricht nur der Situation bei Husten, Gewicht heben und Pressen; funktioniert nicht sicher bei kompetenten tiefen Beinvenen	Bei Klappeninsuffizienz meist offensichtlicher Rückfluss	Intelligente Kooperation des Patienten erforderlich, nicht unendlich wiederholbar
	Manuelle Kompression	Keine	Entspricht keiner physiologischen Situation; irreführend bei Perforantendiagnostik	Unendlich reproduzierbar	Verwacklungsgefahr, ggf. zweiter Untersucher nötig, Schmerzen beim Patienten; Fluss von Kraft des Untersuchers und seiner Handgröße abhängig
Distal	Wunstorfer Toe elevation m.	Physiologisch	Keine	Wiederholbar, leicht durchführbar	Keine

Ablauf und Befunderhebung

- Tiefes Venensystem
- Stammvenen
- Saphena-Seitenäste
- Nicht-Saphena-Seitenäste
- Perforansvenen



Duplex für CVD: Position

1) Rückenlage:

- Durchgängigkeit/Thrombose
- Tiefes Venensystem
 - Beckenvenen: Konvexsonde (z.B. 2-5 MHz)
 - VFC/VF: Linearsonde (z.B. 8-12 MHz)

2) Sitzend (+/- stehend)

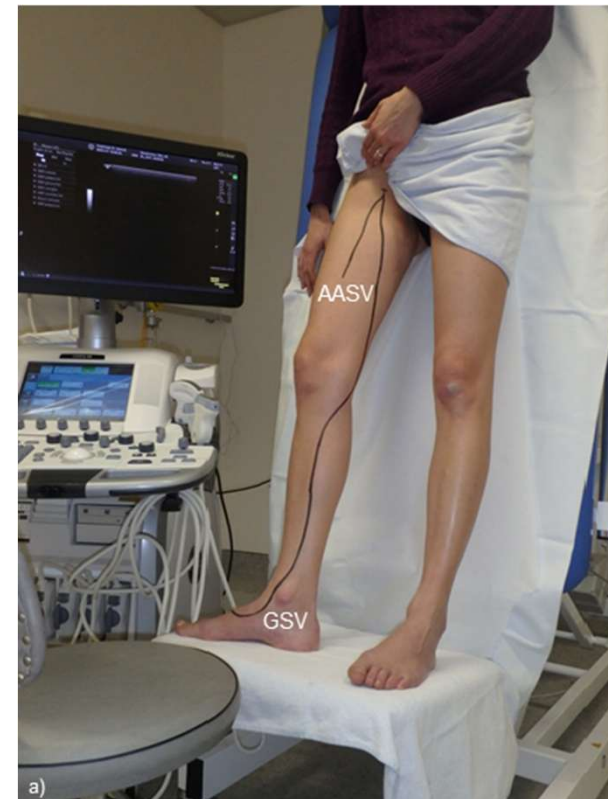- Kompressionssonographie/Reflux Unterschenkel
- Tiefes Venensystem
 - V. poplitea und Unterschenkelvenen: meist Linearsonde (z.B. 8-12 MHz)

3) Stehend:

- Refluxtestung
- Oberflächliches Venensystem
 - Linearsonde (z.B. 8-12 MHz)

Duplex für CVD: Oberflächliche Venen

- Untersuchungsposition:
 - Stehend für Varikosis, ideal mit Kippliege
 - für die V. saphena parva dreht sich Patient um



Duplex oberflächliche Venen

VSM und VSP

a) Im B-Modus quer (meist von proximal nach distal)

Anatomie

Intra-extrafaszialer Verlauf, Doppelungen, Windungen, Ektasien, wichtige Seitenäste/Perforansvenen

Durchmesser (VSM z.B. 3cm unterhalb SFJ, Mitte Oberschenkel, Knie, Mitte Unterschenkel; VSP z.B. 3cm unterhalb SPJ, und Mitte Unterschenkel
Nota bene: VSM Duplikation selten (<2%) aber hypo-/aplastische Segmente häufig (ca 20%)

Kompressibilität, Venenwand- und intraluminalen Veränderungen

b) Reflux-Testung (PW-Doppler +/- Farbdoppler)

Proximaler und distale Insuffizienzpunkt, Ursprung des Reflux

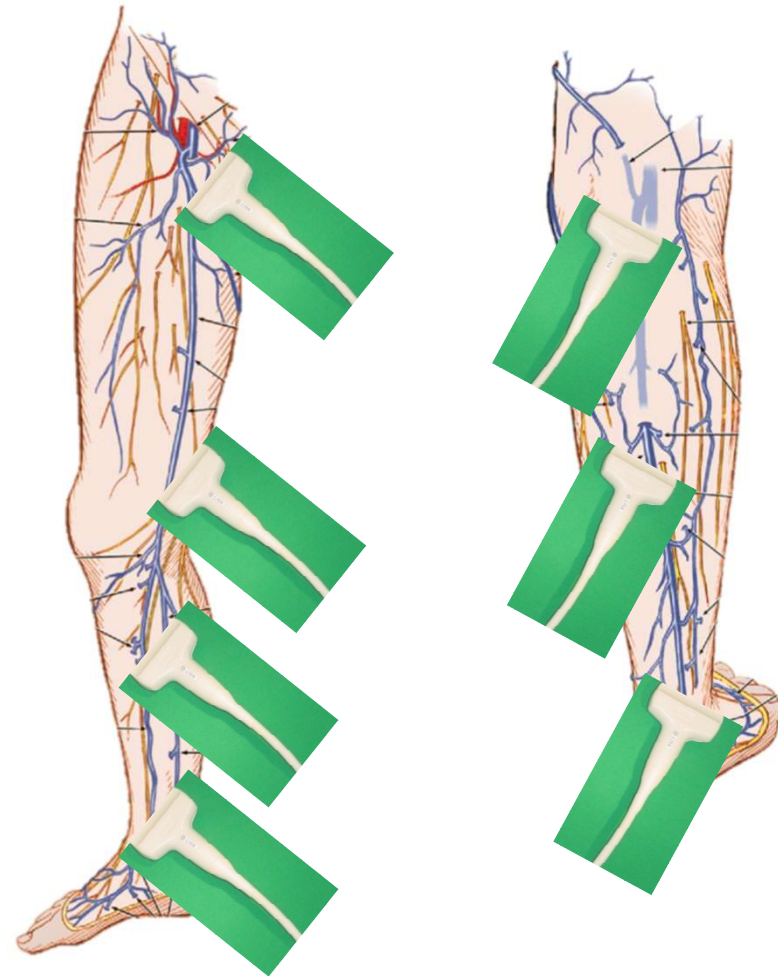
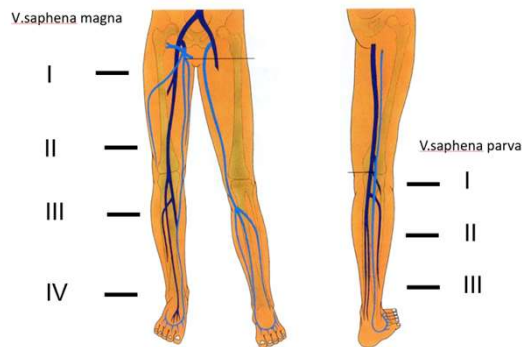
→ Messungen jeweils in cm ab Boden (a planta pedis 'app')

Duplex oberflächliche Venen: Ablauf und Befunderhebung

VSM und VSP: Reflux

- «Minimal-untersuchung»
- (Hach-Stadien)

Stadien nach Hach

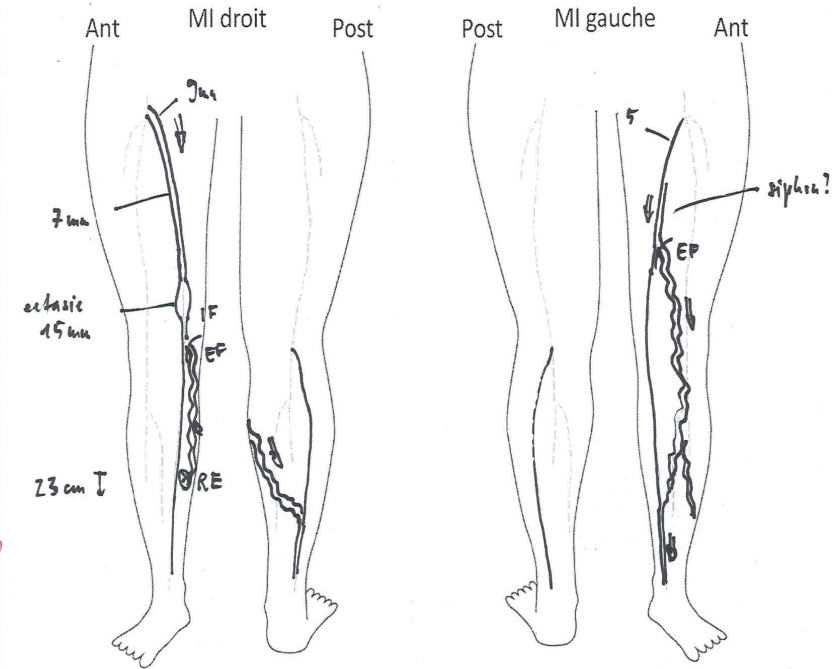
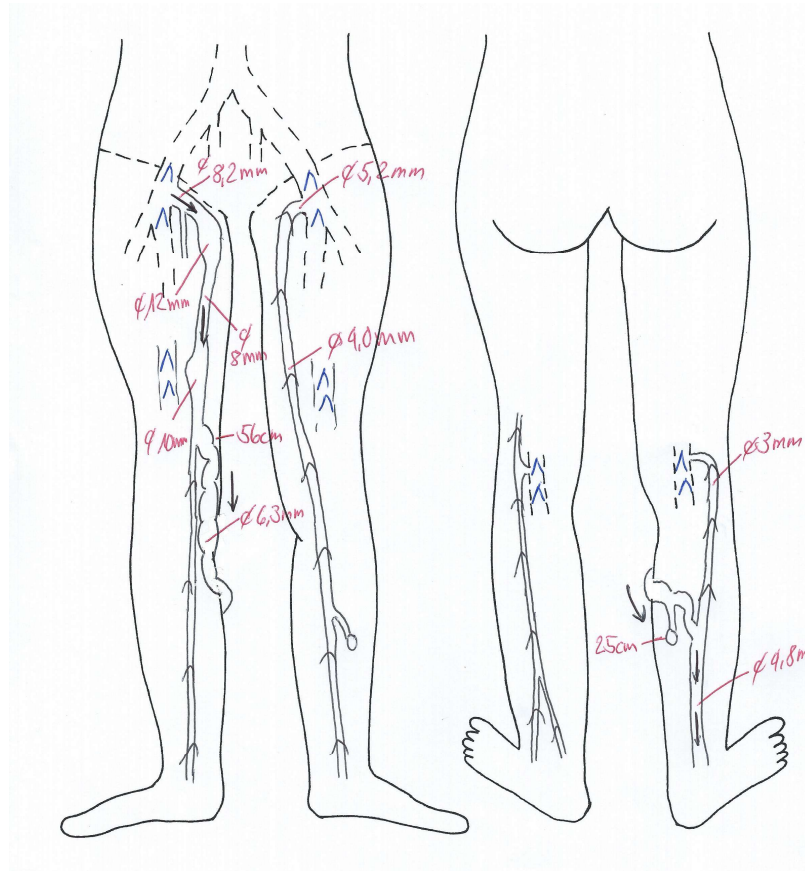
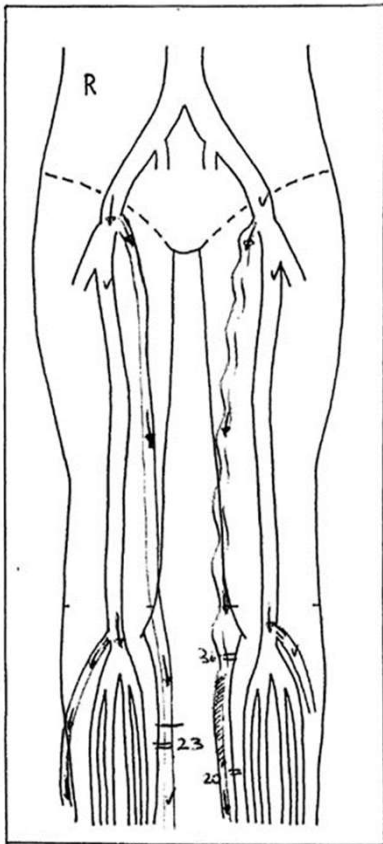


Befunderhebung

- **Proximaler Insuffizienzpunkt**
Junction VSM/VSP, Perforansvene, einmündende Seitenäste
- Insuffizienzstrecke
- **Distaler Insuffizienzpunkt**
Seitenast, Perforansvenen, VSM/VSP
- Durchmesser Venen, Junction OS / US, Lokalisation (app)

Duplex oberflächliche Venen: Dokumentation

Frei
 Suffizient
 Partiiell thrombosiert
 Vollständig thrombosiert
 Rekanalisiert
 Reflux



BESTEN DANK FÜR IHRE AUFMERKSAMKEIT!



ANDREA.BAUMER@HIN.CH